

ВІДГУК

офіційного опонента на дисертацію
КОТЛЯРОВА Едуарда Сергійовича

на тему: «**Патоморфологія інфекційного перитоніту котів**»,
подану на здобуття освітньо-наукового ступеня доктора філософії
за спеціальністю 211 «Ветеринарна медицина»

Актуальність теми дисертації. Інфекційний перитоніт котів (ІПК) – вірусне захворювання, на яке хворіють домашні і дикі представники родини котячих в усьому світі. На частоту виникнення інфекційного перитоніту не впливає вік котів, їхня стать, методи і способи вирощування та утримування, а також наявність чи відсутність одночасних захворювань. Проте, було встановлено, що ця хвороба більш вірогідна в некастрованих котів порівняно з кастрованими. Зазвичай, ця хвороба смертельна, але для поодиноких котів інфекційний перитоніт не є смертельним – вони можуть самотійно одужувати, а при розтині таких тварин зміни, характерні для інфекційного перитоніту, відсутні.

Нині ІПК в усьому світі розглядається як вірусна імунологічна хвороба. Під терміном «вірусні імунологічні хвороби» об'єднано хвороби, спричинені вірусами, які негативно впливають на імунну систему організму-хазяїна, суттєво її порушуючи. Вірусні імунологічні захворювання спричиняють віруси родини ретровірусів, парвовірусів, параміксовірусів, герпесвірусів і коронавірусів.

З родини *Retroviridae* такі хвороби спричиняють вірус інфекційної анемії коней, вісна-маєді, вірус артрити та енцефаліту кіз, вірус імунодефіциту котів і вірус лейкемії котів. З парвовірусів до збудників, що спричиняють вірусні імунологічні захворювання, відносять вірус Алеутської хвороби норок. З параміксовірусів вірусні імунологічні хвороби спричиняють вірус чуми м'ясоїдних, вірус класичної чуми свиней і віруси водних тварин, насамперед, дельфінів. З герпесвірусів до збудників, що спричиняють вірусні імунологічні захворювання, відносять віруси, що спричиняють злоякісну катаральну гарячку – смертельне лімфопроліферативне захворювання великої рогатої худоби та інших копитних тварин (оленів, зубрів та свиней). З усіх коронавірусів до збудників, що спричиняють вірусні імунологічні захворювання, відносять вірус інфекційного перитоніту котів.

У доступній літературі відносно мало публікацій щодо висвітлення морфологічних змін внутрішніх органів за ІПК та ще менше – щодо гістологічних, морфологічних та гістохімічних змін в органах і тканинах, зокрема, структурних змін у периферичних органах імунної системи, серця, легень, печінки, підшлункової залози, кишечника, нирок та кори головного мозку котів, хворих на інфекційний перитоніт. Зважаючи на це, актуальним є з'ясування морфологічних змін в органах і тканинах хворих на інфекційний

перитоніт котів, оскільки це допоможе розкрити деякі аспекти патогенезу, зрозуміти причини розвитку клінічних симптомів та доповнить діагностику захворювання.

Зв'язок роботи з науковими програмами, планами, темами. Матеріали дисертації є складовою наукових досліджень кафедри анатомії, гістології і патоморфології тварин імені академіка В. Г. Касьяненка Національного університету біоресурсів і природокористування України за темою «Вивчити патоморфологію інфекційних хвороб дрібних тварин» (номер державної реєстрації 0118U001509).

Наукова новизна роботи. Здобувачем застосовано комплексний підхід щодо вивчення патоморфологічних змін у органах і тканинах котів, що загинули у різні строки від сухої та змішаної форм інфекційного перитоніту, що дозволило розкрити характер патоморфологічних змін за цих клініко-анатомічних форм хвороби, встановити особливості морфогенезу хвороби у часовому аспекті і доповнити прижиттєву та посмертну морфологічну діагностику хвороби. З'ясовано, що клітинний інфільтрат і гранульоми в різних органах і тканинах за обох форм інфекційного перитоніту котів містять переважно лімфоцити.

Встановлено, що фібринозно-некротичні накладання на серозних оболонках різних органів, які при інфекційному перитоніті котів знаходять при проведенні патологоанатомічного розтину, є майже повністю чи частково некротизованими гранульомами на поверхні мезотелію, які містять інтактні, і некротизовані лімфоцити й моноцити.

Вперше продемонстровано, що мезотелій, який вкриває органи черевної і грудної порожнин, при обох формах хвороби зазнає виразної метаплазії.

Вперше проведено детальне гістологічне дослідження брижі тонкої і товстої кишок котів. Показано, що брижа зовні вкрита мезотелієм, який підтримується тонким шаром товстих пучків колагенових волокон. Під цим шаром знаходиться пухка волокниста сполучна тканина, в якій виявляються гнізда жирової тканини та периваскулярні лімфоїдні вузлики, що містять лімфоцити й моноцити.

Вперше з'ясовано, що за інфекційного перитоніту в брижі тонкої і товстої кишок незалежно від форми та тривалості хвороби виявляють некроз і руйнування мезотелію і розташованого під ним шару пучків колагенових волокон. Пухка волокниста сполучна тканина брижі набрякла, некротизована, частково зруйнована, інфільтрована поодинокими лімфоцитами й моноцитами та їх скупченнями. Жирова тканина брижі нерівномірно інфільтрована лімфоцитами та моноцитами. Периваскулярні лімфоїдні вузлики гіпертрофовані за рахунок їх набряку та збільшення кількості лімфоцитів і моноцитів. Такі збільшені вузлики при патологоанатомічному розтині мають вигляд гранульом брижі.

Вперше показано, що макроскопічні і мікроскопічні зміни в котів, які до настання смерті хворіли менше 3 тижнів і більше 3 тижнів, мають свої особливості, що дає можливість більш точно встановити час виникнення хвороби. При цьому мікроскопічні зміни у селезінці, печінці та нирках не залежать від форми хвороби, проте відрізняються залежно від тривалості її перебігу.

Теоретичне та практичне значення одержаних результатів. Результати, отримані Едуардом Сергійовичем під час дисертаційних досліджень, мають наукову цінність для патоморфології. Результати дисертації рекомендовано використовувати в навчальному процесі при викладанні дисципліни «Патологічна морфологія та судова ветеринарія» студентам галузі знань 21 «Ветеринарія» закладів вищої освіти різних освітніх рівнів та при підвищенні кваліфікації слухачами післядипломної освіти та в роботі науково-дослідних установ ветеринарної медицини України. Здобувачем з'ясований комплекс патоморфологічних змін у органах і тканинах котів за сухої та змішаної форм інфекційного перитоніту дозволив розкрити і глибше зрозуміти аспекти механізму розвитку хвороби і доповнити дані щодо патоморфологічних змін при цій хворобі.

За результатами дисертації розроблено «Методичні рекомендації з патоморфологічної діагностики інфекційного перитоніту котів», затверджені Вченою радою Державного науково-дослідного інституту з лабораторної діагностики і ветеринарно-санітарної експертизи (протокол № 1 від 17 березня 2023 р.), а також впроваджено у науково-виробничий процес цього інституту (акт впровадження від 14 листопада 2023 р.).

Водночас, основні положення дисертації мають освітню складову та використовуються у навчальному процесі ряду закладів вищої освіти України: Львівського національного університету ветеринарної медицини та біотехнологій імені С. З. Гжицького, м. Львів; Поліського національного університету, м. Житомир; Національного університету біоресурсів і природокористування України, м. Київ; Сумського національного аграрного університету, м. Суми.

Структура роботи, обґрунтованість та достовірність результатів досліджень, заключень та висновків здобувача. Дисертація Е. С. Котлярова написана українською мовою і відповідає вимогам МОН України щодо дисертацій на здобуття освітньо-наукового ступеня доктора філософії. Основна частина дисертації викладена на 212 сторінках, ілюстрована 120 рисунками. Загальний обсяг роботи становить 223 сторінки. Список літератури містить 228 джерел, з них 216 латиницею. Використання ідей, результатів, текстів і рисунків інших авторів мають посилання на відповідні джерела.

Назва дисертації повністю відповідає її змісту. Вона складається з україномовної та англійської анотацій; списку опублікованих праць за темою

дисертації; змісту; переліку умовних позначень, вступу, огляду літератури, вибору напрямів досліджень, матеріалу і методів виконання роботи; результатів власних досліджень; аналізу і узагальнення результатів досліджень, висновків, пропозицій виробництву, списку використаних джерел та додатків.

Вступ (с. 21–27) має традиційну структуру, згідно якої послідовно характеризує наступні пункти: актуальність теми досліджень; зв'язок роботи з науковими програмами, планами, темами; мету і завдання досліджень з формулюванням об'єкта дослідження, предмета дослідження та переліком використаних методів дослідження; наукову новизну одержаних результатів; практичне значення одержаних результатів; особистий внесок здобувача; місце апробації результатів дисертації; характеристику публікацій автора.

Розділ 1. Огляд літератури (с. 28–62) займає 34 сторінки та розділений на сім підрозділів: 1.1. Характеристика збудника інфекційного перитоніту котів (с. 28–36); 1.2. Епізоотологічні дані (с. 36–40); 1.3. Патогенез хвороби (с. 40–47); 1.4. Імунітет (с. 47–50); 1.5. Клінічні ознаки хвороби (с. 50–55); 1.6. Патоморфологічні зміни (с. 55–58); 1.7. Діагностика (с. 58–61). П'ятий підрозділ представлений двома пунктами. У підібраних наукових джерелах висвітлено ключові досягнення у вибраному напрямі досліджень. Представлено різні погляди, теорії та твердження численних науковців, що дозволило різносторонньо розкрити характеристику збудника інфекційного перитоніту котів їх епізоотологічні дані, патогенез, клінічні ознаки хвороби, патоморфологічні зміни тощо. При цьому, дисертант аналізує новітні літературні джерела, дані вітчизняних та іноземних авторів щодо вірусного інфекційного перитоніту котів. У кожному підрозділі детально інформує щодо конкретного питання та наводить літературні дані. Завершується розділ коротким висновком, у якому підсумовується попередньо викладений матеріал та акцентується увага на суперечливих, недостатньо вивчених питаннях. Сформульовані висновки стали основою для формування мети та задач дисертації.

Отже, викладення матеріалу, його змістовність та структурування, обґрунтованість висновку, вказують на високу обізнаність здобувача Едуарда Котлярова щодо досліджуваної тематики.

Розділ 2. Вибір напрямків досліджень, матеріали та методи виконання роботи (с. 63–68). Робота виконувалася протягом 2019–2022 років на базі кафедри анатомії, гістології і патоморфології тварин імені академіка В. Г. Касьяненка факультету ветеринарної медицини Національного університету біоресурсів і природокористування України. При виконанні дисертації здобувачем було проведено патологоанатомічний розтин 26 трупів котів, що загинули від змішаної форми інфекційного перитоніту і 7 трупів котів, що загинули від сухої форми цієї хвороби. У кожному випадку діагноз на ПК був встановлений лікарями клінік ветеринарної медицини при житті тварин. Усі коти були різних порід і віку (від 1 до 9 років). Тривалість хвороби в котів

була різною (від 2 тижнів до 1,5 місяця). Патологоанатомічний розтин трупів усіх тварин проводили в секційній залі кафедри анатомії, гістології і патоморфології тварин імені академіка В. Г. Касьяненка при денному освітленні, яке давало можливість правильно встановити колір та відтінки покривів тіла та різноманітних тканин та органів. Розтин усіх трупів котів проводили методом часткової евісцерації у спинному положенні відповідно до загальноприйнятої послідовності (Зон А. Г. та ін., 2009; Загребельний В. О. та ін., 2011). Під час проведення патологоанатомічного розтину від кожного kota відбирали матеріал для подальших гістологічних досліджень. Гістологічні зрізи виготовляли за допомогою санняго мікротому MC-2 (Україна) і зафарбовували гематоксиліном Караці та еозином за схемами (Горальський Л. П. та ін., 2011). Одержані гістопрепарати вивчали під мікроскопом MC 100 LED і фотографували фотоапаратом Canon DS12671 через фотонасадку NDPL-2 (2х).

Отже, ефективність та інформативність, використаних методів забезпечили високу якість дослідження, і як наслідок, вирішення завдань дисертації.

Розділ 3. Результати власних досліджень (с. 68–168) займає 100 сторінок. Розділ демонструє інформативний матеріал, отриманий дисертантом у процесі досліджень. Він складається з двох підрозділів, другий з яких представлений шістьма пунктами. Це дозволило здобувачеві структурувати всі отримані результати досліджень у логічній послідовності, яка обумовлена метою та завданням дисертації. Викладання матеріалу є чітким, послідовним та зрозумілим. Відповідний розділ підсумовується висновком, що узагальнює інформацію, викладену в них.

У підрозділі 3.1 «Макроскопічні зміни в котів за інфекційного перитоніту» (с. 68–78) дисертант подає макроскопічні зміни в котів за інфекційного перитоніту при проведенні патологоанатомічного розтину 26 трупів котів, що загинули від змішаної форми інфекційного перитоніту і 7 трупів котів, що загинули від сухої форми цієї хвороби. Усі коти були різних породи та віку (від 1 до 9 років). Тривалість хвороби в котів була різною (від 2 тижнів до 1,5 місяця). За результатами патологоанатомічного розтину та проведених надалі гістологічних досліджень усіх тварин здобувач розділив на 2 групи. До першої групи включив котів, які до настання смерті хворіли на інфекційний перитоніт менше 3 тижнів, а у другу – тих, у яких хвороба до настання смерті тривала більше 3 тижнів. Перша група тварин включала 9 котів, що загинули від змішаної форми хвороби і 3 коти, що загинули від сухої форми. Відповідно друга група включала 17 котів, що загинули від змішаної форми хвороби і 4 коти, що загинули від сухої форми.

Підрозділ 3.2 «Мікроскопічні зміни в котів за інфекційного перитоніту» (с. 79–167) розділено на пункти, що характеризують мікроскопічні зміни в органах.

У пункті 3.2.1 «Мікроскопічні зміни в центральній нервовій системі» (с. 79–84) зазначено патоморфологічні зміни в центральній нервовій системі. Водночас, відповідно до одержаних результатів здобувача у частині органів котів, що загинули від ІПК, характер мікроскопічних змін залежав від тривалості перебігу хвороби.

У пункті 3.2.2 «Мікроскопічні зміни в імунокомпетентних органах» (с. 84–99) встановлено патоморфологічні (мікроскопічні) зміни в імунокомпетентних органах. При проведенні гістологічних досліджень лімфовузлів котів, що загинули від ІПК, здобувачем було встановлено, що в кожного окремого kota мікроскопічні зміни в усіх досліджених соматичних і вісцеральних лімфовузлах незалежно від їх локалізації були подібними. Водночас такі зміни були дещо різними в різних тварин, незалежно від форми хвороби, віку, статі тварин та тривалості хвороби. Виходячи з цього, здобувачем було зроблено висновок, що такі відмінності були зумовлені індивідуальними особливостями стану імунної системи в кожній конкретній тварини, що загинула від ІПК.

У пункті 3.2.3 «Мікроскопічні зміни в печінці» (с. 99–108). При проведенні гістологічних досліджень печінки котів, які загинули від ІПК, дисертантом було встановлено, що характер мікроскопічних змін у цьому органі не залежав від форми хвороби, але був дещо різним залежно від тривалості її перебігу. У котів, які хворіли менше 3 тижнів до настання смерті, в капсулі органу реєструвалися виразні мікроскопічні зміни. На частині ділянок капсула була не змінена. Виявлялося лише руйнування поодиноких її клітин. На частині ділянок на капсулі печінки виявлялися фібринозно-некротичні накладання, аналогічні таким на капсулі селезінки. У тварин, які до настання смерті хворіли менше 3 тижнів, у різних ділянках печінки зміни в різних печінкових часточках, також, дещо відрізнялися. На одних ділянках реєструвалася зерниста дистрофія гепатоцитів. У багатьох дистрофічно змінених клітин виявлялася деформація їх ядер, які або набували неправильної форми, або ж утворювали випинання в цитоплазму. На інших ділянках печінки котів, які до настання смерті хворіли на ІПК менше 3 тижнів, переважало руйнування гепатоцитів, що призводило до значної дезорганізації печінкових пластинок. У третьому випадку крім дистрофічних змін гепатоцитів і руйнування невеликої їх кількості виявлялася застійна гіперемія печінкових часточок.

У пункті 3.2.4 «Мікроскопічні зміни в нирках» (с. 108–124). При проведенні гістологічних досліджень нирок котів, що загинули від ІПК, дисертантом було встановлено, що характер мікроскопічних змін у цьому органі, як і в печінці, не залежав від форми хвороби, але був дещо різним залежно від тривалості її перебігу.

У пункті 3.2.5 «Мікроскопічні зміни в шлунково-кишковому тракті» (с. 124–159) дисертантом зазначено, що характер мікроскопічних змін шлунка

котів, що загинули від ПК, як і в ЦНС та лімфатичних вузлах, не залежав від форми хвороби та тривалості її перебігу. При цьому такі зміни виявлялися в усіх шарах стінки шлунка і були подібними в його кардіальній, фундальній і пілоричній частинах. Верхівки шлункових залоз були не змінені. Натомість середні частини шлункових залоз були дезорганізовані. Особливо виразними такі мікроскопічні зміни були в фундальній частині шлунка.

Мікроскопічні зміни в тонкій кишці не залежали від форми хвороби, її тривалості та ділянки цієї кишки. Такі зміни були досить різноманітними у слизовій, м'язовій та серозній оболонках. Проте будь-якої кореляції між ступенем мікроскопічних змін у цих трьох оболонках дисертантом помічено не було.

При проведенні гістологічних досліджень товстої кишки дисертантом було встановлено, що мікроскопічні зміни в ній, як і в тонкій кишці, не залежали від форми хвороби, її тривалості та ділянки товстої кишки (сліпий, ободовий і прямий кишках), але дещо відрізнялися від мікроскопічних змін у тонкій кишці.

У пункті 3.2.6 «Мікроскопічні зміни в інших органах» (с. 159–167). При проведенні гістологічних досліджень підшлункової залози дисертантом було встановлено, що мікроскопічні зміни в цьому органі були подібними в усіх досліджених котів як при сухій, так і при змішаній формі хвороби, а також незалежно від терміну її перебігу. Це свідчить про те, що мікроскопічні зміни в підшлунковій залозі виникали на ранніх стадіях хвороби та значно не прогресували при подальшому її перебігу.

При проведенні гістологічних досліджень в міокарді також було встановлено зернисту дистрофію значної частини м'язових клітин, місцями – частковий лізис цитоплазми цих клітин, а також руйнування поодиноких клітин, що перебували в стані зернистої дистрофії чи плазмолізису. У легень було встановлено, що мікроскопічні зміни в цьому органі також були подібними в усіх досліджених котів як при сухій, так і при змішаній формі хвороби, та незалежно від терміну її перебігу. Тут реєструвалися виразні ознаки венозного застою та набряку легень. При цьому слід зазначити, що відповідно до мікроскопічних змін цей набряк органу розвивався поступово і не дуже швидко призводив до смерті.

Отже, результати, отримані дисертантом, під час власних досліджень повною мірою розкривають суть дисертації та визначають її ключові моменти. Оформлення даного розділу є фаховим, а викладання матеріалу характеризується науковістю. Відповідний розділ містить велику кількість рисунків (макро- та мікрофотографії) високої якості, які є ілюстративним підтвердженням достовірності отриманих результатів.

Розділ 4. Аналіз і узагальнення результатів досліджень (с. 169–183). У даному розділі дисертант Едуард Котляров критично розглядає результати власних досліджень, об'єднує їх логічними зв'язками, проводить трактування

та забезпечує аналітичну оцінку. Отримані результати порівнюються з даними інших науковці, вказуються аспекти, які не були вивчені. Для покращення сприйняття матеріалу, робиться акцент на дискусійних моментах та представляється увага на спадковості проведених дисертантом наукових досліджень. Для покращення сприйняття матеріалу, здобувач використовує рисунки.

Висновки (с. 184–185) базуються на узагальненнях, представлених у двох попередніх розділах, сформовано комплексний висновок дисертації, який доповнюється фрагментами в наступних дев'яти прикладних висновках. Між завданнями дослідження та висновками розбіжностей немає.

Пропозиції виробництву (с. 186). Пропозиції виробництву сформовані двома пунктами, що мають різнонаправлений характер: перший спрямований на доповнення патоморфологічної бази; другий – на навчальний процес та наукову роботу.

Список використаних джерел (с. 187–212). Список використаних джерел містить 228 найменувань, з яких 216 латиницею. Представлена література відповідає напряду дослідженням дисертації.

Додатки (с. 213–223). Дисертація доповнена 9 додатками. Вони представлені списком опублікованих праць за темою дисертації, актами і довідками про використання результатів дисертації у навчальному процесі та науково-дослідній роботі на кафедрах закладів вищої освіти, відомостями про апробацію результатів дисертації, висновками біоетичної експертизи досліджень.

Отже, представлена дисертація написана державною мовою, є завершеною та цілісною науковою працею, виконаною відповідно до поставленої мети та завдань. Науковий стиль роботи є чітким, послідовним та зрозумілим. Дисертант вільно оперує матеріалом, що вказує на його високу фахову обізнаність в досліджуваній тематиці.

Апробація результатів досліджень, повнота їх викладення в опублікованих працях, достовірність і обґрунтованість наукових положень, висновків, рекомендацій. Результати дисертації обговорювалися та отримали загальне схвалення на щорічних звітах кафедри анатомії, гістології і патоморфології тварин імені академіка В. Г. Касьяненка НУБіП України. Також результати досліджень отримували позитивні відгуки під час їх представлення на численних наукових форумах різного рівня: науково-практичній конференції «Інноваційний розвиток сучасної науки: нові підходи та актуальні дослідження» (м. Запоріжжя, 2021 р.); I Міжнародній науковій конференції «Цифровізація науки та сучасні тренди її розвитку» (м. Дніпро, 2021 р.); Міжнародній конференції «Scientific research and methods of their carriers out: word experience and domestic realities» (м. Відень, Австрія, 2021 р.); IX Міжнародній науково-практичній конференції «Science and practice implementation to modern

society» (м. Манчестер, Великобританія, 2021 р.); XIV Міжнародній науковій конференції, присвяченій 100-роіччю з часу заснування кафедри анатомії, гістології і патоморфології тварин імені академіка В. Г. Касьяненка «Біоморфологія ХХІ століття» (м. Київ, 2021 р.); Міжнародній науковій конференції «Глобальні виклики ветеринарної медицини ХХІ століття» (м. Київ, 2021 р.); Міжнародній науковій конференції, присвяченій 125-річчю з часу заснування Національного університету біоресурсів і природокористування України «Патоморфологія сьогодення» (м. Київ, 2023 р.).

Основні положення дисертації опубліковані у 9 наукових працях, з яких монографія, 4 статті у наукових фахових виданнях України, стаття у науковому виданні іншої держави, 5 тез наукових доповідей.

Відомості щодо проходження біоетичної експертизи дисертаційних досліджень. Здобувач Едуарда Котляров виконував наукові дослідження на базі кафедри анатомії, гістології і патоморфології тварин імені академіка В. Г. Касьяненка факультету ветеринарної медицини НУБіП України.

Автор не проводив експериментальні дослідження з тваринами. При виконанні дисертації ним було проведено патологоанатомічний розтин 26 трупів котів, що загинули від змішаної форми інфекційного перитоніту і 7 трупів котів, що загинули від сухої форми цієї хвороби. Патологоанатомічний розтин трупів усіх тварин проводили в секційній залі кафедри анатомії, гістології і патоморфології тварин імені академіка В. Г. Касьяненка. На розтин надходили коти з різних клінік ветеринарної медицини м. Києва і м. Бровари Київської області. Перед розтином кожного кота збирали детальний анамнез. У своїй роботі автор використовував лише трупи тих тварин, у яких можна було достовірно встановити тривалість перебігу хвороби до моменту настання смерті.

Ступінь обґрунтованості наукових положень, висновків і рекомендацій, сформульованих у дисертації. Структура дисертації здобувача є актуальною, чіткою та зрозумілою. Одержані результати характеризуються новизною, інформативністю та вірогідністю, оскільки отримані завдяки використанню ефективних методів наукових досліджень та достатньої кількості проведення патологоанатомічного розтину трупів котів. Обґрунтованість представлених наукових положень базується на їх логічній аргументованості та підтвердженні фактичним матеріалом. Вони узгоджуються із сучасними науковими поглядами і трактуваннями, доповнюють і розширюють базу знань з даної проблематики та мають наукову і практичну цінність для патоморфологічного дослідження в цілому та ветеринарної медицини зокрема. Патоморфологічна спрямованість дисертації обумовила наявність численних якісних уточнень у формі рисунків макро- та гістопрепаратів, що підтверджують отримані результати та допомагають краще їх зрозуміти.

Висновки дисертації відповідають поставленій меті і завданням, повною мірою відображають весь експериментальний матеріал досліджень,

є логічно структурованими та науково обґрунтованими, оскільки базуються на патоморфологічних даних, отриманих особисто дисертантом.

Представлені методичні рекомендації підтверджують значення роботи та вказують на можливість використання їх результатів в навчальній роботі та науковій діяльності працівників ветеринарної медицини.

Особистий внесок дисертанта у вирішенні конкретного наукового завдання. Здобувач самостійно провів патентний пошук та аналіз першоджерел наукової літератури за темою дисертації, спільно з науковим керівником розробив програму і методологію проведення досліджень. Самостійно опанував методи досліджень та виконав увесь обсяг патоморфологічних досліджень. Розтин трупів тварин виконано в секційній залі кафедри анатомії, гістології і патоморфології тварин імені академіка В. Г. Касьяненка, а гістологічні дослідження проведено в лабораторії цієї ж кафедри. Аналіз одержаних результатів і формулювання висновків проведено спільно з науковим керівником. Важливо зазначити, що з наукових праць, опублікованих у співавторстві, дисертант використав у дисертації лише ті ідеї та положення, які є результатом його особистої роботи.

Дискусійні, критичні зауваження та запитання до здобувача.

Позитивно оцінюючи дисертацію та одержані результати, варто вказати на виявлені недоліки, задати уточнюючі запитання та висловити певні побажання:

1. Посилання на використані літературні джерела в тексті дисертації бажано надавати у цифровій редакції, а якщо Ви використовуєте посилання у вигляді згадування авторів, то не більше трьох в одному посиланні, адже значна кількість авторів занадто навантажує текстовий аналіз.

2. У розділі 2 «Вибір напрямків досліджень, матеріали та методи виконання роботи» (с. 67) зазначено процедуру виготовлення гістологічних препаратів, проте, посилання на дану методику відсутнє.

3. В тексті, описуючи фрагмент тонкого кишечника, Ви застосовуєте назву «голодна кишка», рис. 6, бажано було б замінити на «порожня кишка».

4. Надаючи характеристику макроскопічних змін в легенях трупа kota при обох формах хвороби, Ви вказуєте на венозний застій (с. 76), а чи не є це проявом посмертних змін, які не спровоковані розвитком хвороби?

5. У рис. 3.7 (с. 75) бажано було б вказати назву кишки або кишок, що належать до тонкого відділу кишечника з патологічними змінами.

6. У рис. 3.12 (с. 80) позначено гліальні фагоцити. Дайте морфофункціональну характеристику цим клітинам.

7. При гістологічному дослідженні спинного мозку kota за сухої і змішаної форми ІПК Ви зазначали усі нервові клітини, які перебували в стані тяжкої базофілії, а на гістопрепаратах рис. 3.16; 3.17 – зазначили тільки структуру дорсальних рогів сірої речовини (с. 83, 84), вважаю за доцільне зазначити і вентральні роги.

8. При гістологічному дослідженні ободової кишки kota за сухої форми ІПК Вами встановлено гіперсекрецію келихоподібних клітин, рис 3.103 (с. 153), як Ви це визначили та про що свідчить факт їх гіперсекреції? Охарактеризуйте функції цих клітин.

9. Прошу пояснити як Ви проводили постановку діагнозу на інфекційний перитоніт котів?

10. Поясніть феномен «виразний набряк і лізис білої речовини спинного мозку kota за змішаної форми ІПК» (с. 83).

11. За якими ознаками Ви визначали перицелюлярний набряк тканини та лізис частини нервових волокон великих півкуль головного мозку kota за змішаної форми (с. 79, рис. 3.11)?

12. У тесті словосполучення: «на нашу думку», «крім того», «слід відзначити» необхідно виділити комами (с. 172, с. 174).

13. Бажано б дисертанту дотримуватися загальних розмірів (за єдиним зразком) рисунків макро-та мікро препаратів у дисертації.

14. Поясніть, за якими критеріями проводять диференційний діагноз на інфекційний перитоніт котів?

15. У поодиноких випадках зустрічається роз'єднання цифр (с. 105, рис. 3.44; с. 106, рис. 3.45; с. 132, рис. 3.78.) щодо підпису гістологічної структури за інфекційного перитоніту котів. Бажано було б позначати рисунки у гістопрепаратах одним кольором (рис. 3.16).

16. Текст щодо підпису рисунків зазначати з однаковим інтервалом, бажано з одинарним.

17. Краще було б підписати рисунки, що засвідчують мікроскопічну будову назвою, наприклад, «фрагмент дорсального рогу спинного мозку kota за сухої форми ІПК».

18. Список літератури бажано оформлювати з урахуванням Національного стандарту України ДСТУ 8302:2015.

19. В тексті трапляються деякі граматичні, пунктуаційні та стилістичні помилки, наприклад:

– нечіткий термін: крім того, набряк легень був «досить сильним», бажано б зазначити «значно вираженим»;

– недоречні слова: «виразний набряк» верхнього шару кори головного мозку з лізисом частини нервових волокон (с. 79, рис. 3.11) та реєструвався «значний набряк» (с. 80); «на розтин надходили коти з різних клінік ветеринарної медицини» (с. 64);

– підпис до рисунків 3.1; 3.2; 3.3; 3.4 «Туп kota» замість «труп kota».

Загальний висновок на дисертацію. Враховуючи актуальність обраної теми, аргументованість мети досліджень та її завдань, використання ефективних методів досліджень, наукову новизну та вірогідність отриманих результатів, обґрунтованість висновків і пропозицій, подана до захисту дисертація Котлярова

Едуарда Сергійовича на тему: «Патоморфологія інфекційного перитоніту котів» є завершеною науковою працею, яка має вагоме теоретичне і практичне значення для ветеринарної медицини.

Дисертація оформлена відповідно до наказу Міністерства освіти і науки України № 40 від 12 січня 2017 року «Про затвердження Вимог до оформлення дисертації» (із змінами, внесеними згідно з наказом Міністерства освіти і науки України № 759 від 31.05.2019 р.) та повністю відповідає вимогам Порядку присудження ступеня доктора філософії та скасування рішення разової спеціалізованої вченої ради закладу вищої освіти, наукової установи про присудження ступеня доктора філософії, затвердженого постановою Кабінету Міністрів України № 44 від 12 січня 2022 року (із змінами, внесеними згідно з постановами Кабінету Міністрів України № 341 від 21.03.2022 р. та № 502 від 19.05.2023 р.).

На основі вищевикладеного вважаю, що здобувач Котляров Едуард Сергійович заслуговує на присудження освітньо-наукового ступеня доктора філософії зі спеціальності 211 «Ветеринарна медицина».

Офіційний опонент:

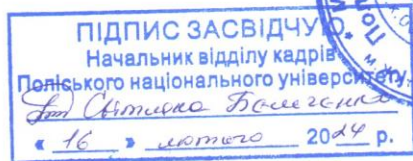
завідувач кафедри

нормальної і патологічної морфології,

гігієни та експертизи

Поліського національного університету,

к.вет.н., доцент



Ігор СОКУЛЬСЬКИЙ